

## Stellungnahme der GD Gesellschaft für Dermopharmazie e. V.

# Interdisziplinäres Management der androgenetischen Alopezie

GD Gesellschaft für Dermopharmazie e. V.  
Gustav-Heinemann-Ufer 92  
D-50968 Köln  
Tel.: 02162/67454  
Fax: 02162/80589  
E-Mail: [webmaster@gd-online.de](mailto:webmaster@gd-online.de)  
Internet: [www.gd-online.de](http://www.gd-online.de)



Der erblich-hormonelle Haarausfall (androgenetische Alopezie) ist eine weit verbreitete Störung, die etwa 50 Prozent aller Männer und 10 bis 20 Prozent aller Frauen betrifft [1-3] und mit einer erheblichen Beeinträchtigung der Lebensqualität verbunden sein kann [4, 5]. Die Nachfrage nach haarwuchsfördernden Substanzen und Medikamenten ist sehr groß, so dass mit dieser Stellungnahme neben der Pathogenese, dem klinischen Bild und der Diagnostik wirksame Methoden zur Behandlung des männlichen und weiblichen erblichen Haarausfalls aufgezeigt werden sollen. Außerdem werden Empfehlungen zur Beratung der Betroffenen durch Ärzte und Apotheker sowie zur Frage der Selbstmedikation der androgenetischen Alopezie gegeben.

### Pathogenese der androgenetischen Alopezie

Sowohl bei Männern als auch bei Frauen spielen Erbanlagen eine sehr große Rolle in der Ausbildung der androgenetischen Alopezie [1]. Es handelt sich dabei nicht um eine monogene Störung, sondern um eine polygene Vererbung, die ein großes Kontinuum in der phänotypischen Ausprägung des Haarausfalls bedingt. Basierend auf möglichen pathogenetischen Mechanismen wurden verschiedene Kandidatengene, die Einfluss auf die androgenetische Alopezie nehmen können, untersucht.

Die meisten wissenschaftlichen Daten wurden dabei mit Untersuchungen zum Androgenrezeptor erhoben [6-10]. Da der Androgenrezeptor auf dem X-Chromosom kodiert ist, erhalten Männer die wohl wesentliche genetische Prägung zur androgenetischen Alopezie von der Mutter. Bestimmte genetische Polymorphismen des Androgenrezeptors scheinen mit einer verstärkten Wirkung von Testosteron und Dihydrotestosteron (DHT) einherzugehen [11, 12]. Bei Frauen spielt zusätzlich die erniedrigte Aktivität des Enzyms Aromatase eine Rolle [13]. Die Aromatase wandelt das für den Haarausfall entscheidende Hormon Testosteron beziehungsweise DHT in protektiv wirkende Östrogene um.

Liegt eine entsprechende genetische Disposition vor, kommt es in einem ebenfalls genetisch vorbestimmten Lebensalter zu Veränderungen im Kopfhaarfollikel [14]. Hierbei tritt wahrscheinlich eine Überempfindlichkeit gegenüber normalen Mengen an Testosteron und DHT ein [15, 16]. Als Folge dieser Überempfindlichkeit bewirken die Androgene eine zunehmende Schrumpfung bestimmter Kopfhaarfollikel [14, 17]. Bemerkenswert ist, dass sowohl bei Männern als auch bei Frauen die Haarfollikel am Hinterkopf nicht von der androgenetischen Alopezie betroffen werden.

---

## Klinisches Bild der androgenetischen Alopezie

---

Die Ausprägung des erblichen Haarausfalls unterscheidet sich bemerkenswert zwischen Männern und Frauen. Bei Männern kommt es häufig zunächst in den sogenannten „Geheimratsecken“ sowie später im Vertexbereich zur Lichtung der Haardichte [2]. Trichoskopisch, also bei der Inspektion der Kopfhaut mittels eines Dermatoskops, zeigen sich neben einer verminderten Anzahl kräftiger Haarschäfte (Terminal-Haar) auch zunehmend dünnere Haarschäfte (Intermediär- und Vellus-Haar), die nur noch ein Bruchteil des Volumens eines normalen kräftigen Haares haben [18]. Im Endstadium sind auch diese dünner gewordenen Haare nicht mehr sichtbar, was auf den endgültigen Untergang des Haarfollikels zurückzuführen ist.

Manche Patienten weisen neben den Zeichen der androgenetischen Alopezie auch eine Überfettung der Kopfhaut sowie eine verstärkte Kopfschuppung auf. Dieser Vorgang ist nicht kausal mit der androgenetischen Alopezie verknüpft, kann jedoch möglicherweise das Fortschreiten der androgenetischen Alopezie durch vermehrte Anwesenheit von Entzündungszellen beschleunigen. Bei starker Ausprägung der androgenetischen Alopezie des Mannes kann es schließlich zum völligen Verlust der Haare kommen unter Belassung eines Haarkranzes am Hinterkopf.

Eine Einteilung der verschiedenen klinischen Entwicklungsstadien ist von Hamilton [19] und von Norwood [20] erarbeitet worden. Heute wird meist eine kombinierte Hamilton-Norwood-Klassifikation mit sieben Stadien (Hamilton-Norwood I bis VII) verwendet, wobei Stadium I den Normalzustand bezeichnet, die Stadien II und III die Geheimratsecken, die Stadien IV bis VI die zunehmenden Lichtungen am Oberkopf und das Stadium VII eine maximal

ausgeprägte Glatze mit Haarkranz im unteren Okzipitalbereich (Abbildung 1, Seite 3). Diese als „male pattern“ bezeichnete Form der androgenetischen Alopezie wird von etwa 90 Prozent der Männer ausgeprägt.

Etwa 10 Prozent der Männer weisen nicht das typisch männliche Haarlichtungsmuster auf, sondern ein weibliches Haarlichtungsmuster („female pattern“), also eine eher diffus ausgeprägte, vom Mittelscheitelareal ausgehende Ausdünnung des Oberkopfhaares. Dieses Muster kann sich auch bei besonders stark betroffenen Jugendlichen zeigen. Eine Korrelation zwischen Haarausfallsmuster und der Intensität der Ausprägung anderer Geschlechtsmerkmale ist nicht bekannt. Die androgenetische Alopezie kann bei besonders früher Manifestation bereits im Alter von 12 bis 14 Jahren sichtbar beginnen [21].

Auch die klinische Ausprägung der androgenetischen Alopezie der Frau ist relativ charakteristisch, weicht jedoch deutlich von jener der Männer ab. Bei Frauen kommt es meist zunächst im Mittelscheitelareal zu einer über Jahre fortschreitenden Ausdünnung der Haardichte [22]. Trichoskopisch finden sich ebenfalls neben kräftigen Haarschäften auch Stadien von immer dünner werdenden Haarschäften, bis hin zu feinen Flaumhaaren [18]. Die immer dünner werdenden Haarschäfte entsprechen den immer kleiner werdenden Haarfollikeln. Verstärktes Fettes der Kopfhaut und Kopfschuppung bei Frauen kann in einigen Fällen Ausdruck eines zu starken Androgeneinflusses im Körper sein, zum Beispiel im Rahmen eines SAHA-Syndroms (Seborrhoe, Akne, Hirsutismus, Alopezie) [23, 24].

Das typische weibliche Haarlichtungsmuster wurde 1977 von dem Hamburger Dermatologen Ludwig beschrieben [22]. Er unterscheidet drei Stadien, die heute Ludwig-I, -II, und -III genannt werden (Abbildung 2, Seite 3). Im Stadium Ludwig-I zeigt sich lediglich ein durch

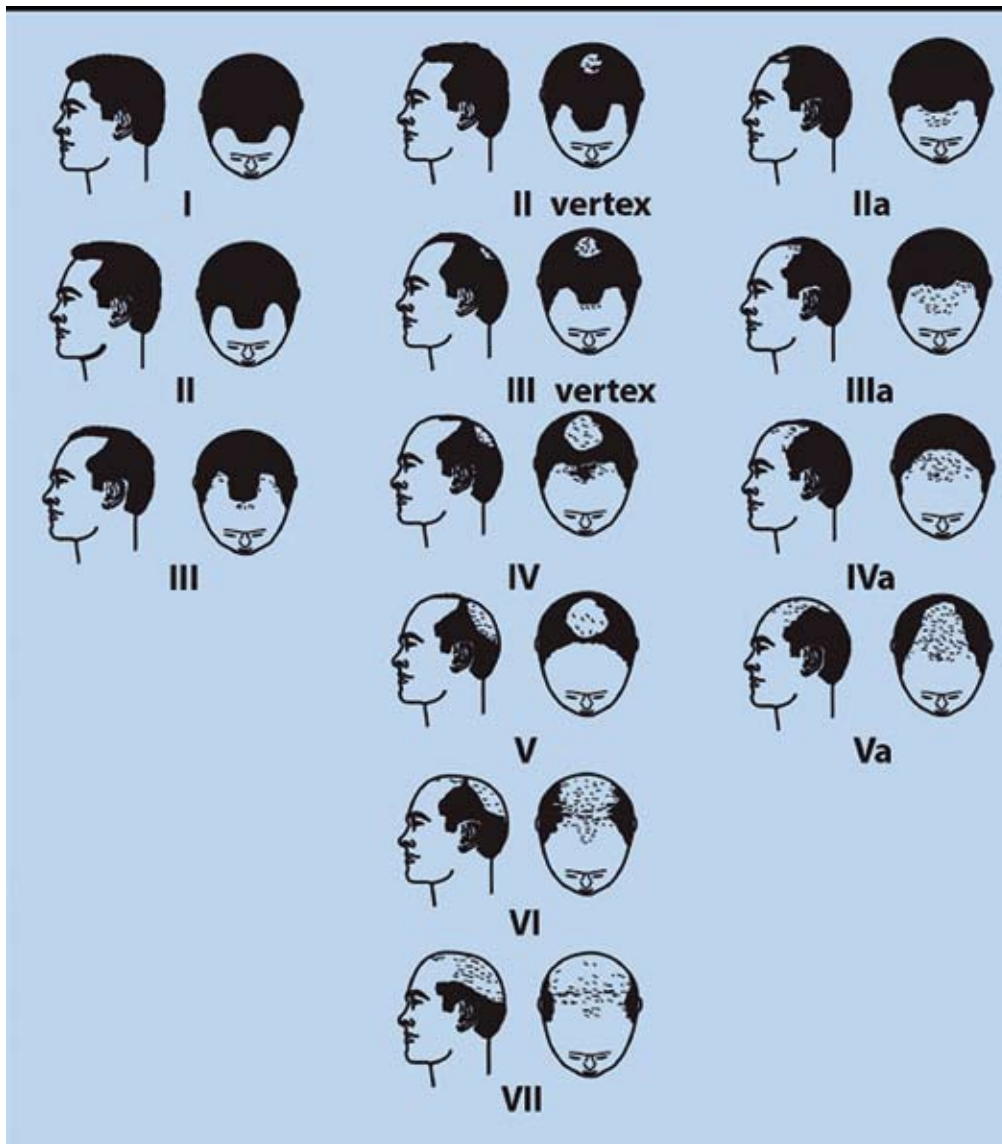


Abbildung 1: Androgenetische Alopezie des Mannes. Stadien I – VII, modifiziert nach Hamilton-Norwood (aus: Wolff und Kunte, Diagnostik und Therapie von Haarerkrankungen, 3. Auflage, UniMed Verlag, Bremen, 2006)

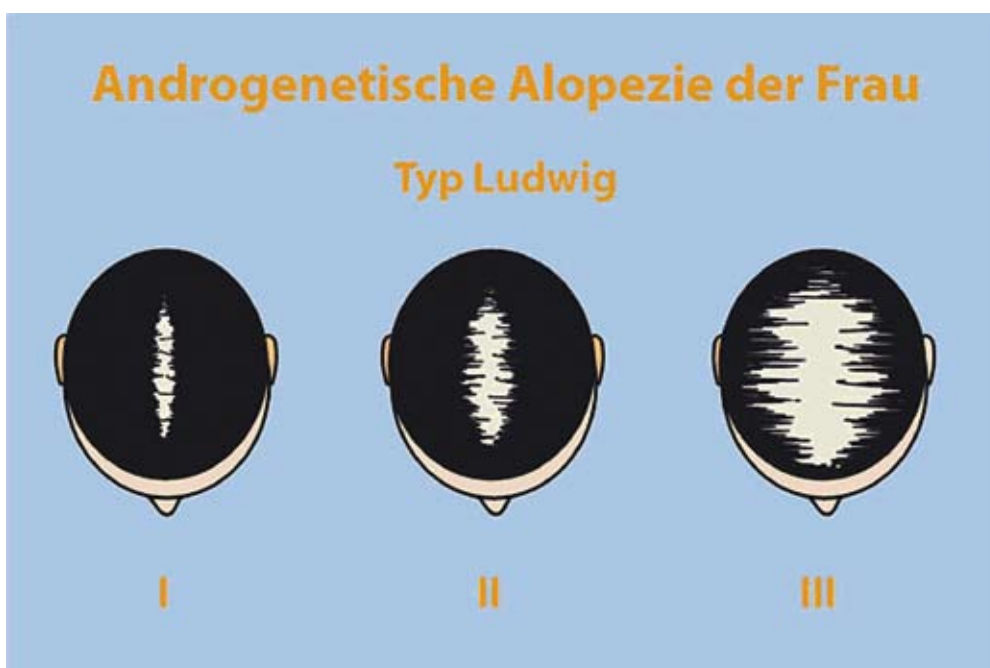


Abbildung 2: Androgenetische Alopezie der Frau. Stadien I – III, modifiziert nach Ludwig (aus: Wolff und Kunte, Diagnostik und Therapie von Haarerkrankungen, 3. Auflage, UniMed Verlag, Bremen, 2006)

Ausdünnung verbreiteter Mittelscheitel, im Stadium Ludwig-II greift die Ausdünnung klar auf die Region um den Mittelscheitel über, und in der maximalen Ausprägung Ludwig-III finden sich nur noch sehr wenige Resthaare auf der Kopfhaut der betroffenen Frau. In diesem Stadium kann das Tragen einer Perücke notwendig erscheinen.

---

### Diagnostik der androgenetischen Alopezie

---

Bei Männern ist die Diagnose aufgrund des klinischen Erscheinungsbildes (Geheimrats-ecken, Wirbellichtung) meistens relativ einfach. Schwierig ist die Vorhersage bei einem noch nicht eindeutig durch Haarlichtung betroffenen Mann, der jedoch Angst vor der Ausbildung einer androgenetischen Alopezie hat. Meist gilt: Je früher die androgenetische Alopezie sichtbar wird und je schneller sie fortschreitet, umso ausgeprägter ist die zu erwartende Alopezie.

Die Dynamik des aktuellen Haarausfalls kann durch den Pull-Test (Zupf-Test) abgeschätzt werden [25]. Die Anfertigung einer Haarwurzelanalyse (Trichogramm) kann ein Indiz für eine sich gerade ausbildende Alopezie liefern. Zeigt sich im vorderen Bereich (frontal), im Mittelscheitel (parietal) oder im Haarwirbelbereich (Vertex) eine erhöhte Rate an nicht mehr wachsenden Telogenhaarwurzeln von über 20 Prozent, im Gegensatz dazu jedoch am Hinterkopf (okzipital) eine normale Telogenrate von unter 20 Prozent, ist dies mit einer sich gerade ausbildenden androgenetischen Alopezie vereinbar [26]. In der Trichoskopie der Kopfhaut zeigen sich mehr und mehr miniaturisierte Haarschäfte [18]. Um die Patientencompliance bei Behandlungen zu erhöhen, sind objektive Verlaufskontrollen hilfreich (Übersichtsfotografien, Fototrichogramm).

Zunehmend werden auch kommerzielle genetische Untersuchungsverfahren zur Prognose

einer androgenetischen Alopezie entwickelt [6, 7]. Hier wird zum Beispiel mittels eines Wangenschleimhautabstrichs genetisches Material bei besorgten Männern und Frauen gewonnen. Die Aussagekraft dieser Methoden ist zum Teil noch relativ gering. Chemische Haaranalysen haben bei der Diagnostik der androgenetischen Alopezie derzeit keinen Stellenwert.

Bei Frauen können dieselben diagnostischen Methoden wie bei Männern verwendet werden, insbesondere klinische Untersuchung und Trichogramm. Bei ausgeprägter androgenetischer Alopezie, Zyklusunregelmäßigkeiten oder klinischen Zeichen einer Hyperandrogenämie sollte eine adäquate endokrinologische Abklärung hinsichtlich einer Hyperandrogenämie erfolgen. Zusätzlich sollte mittels einer gynäkologischen Untersuchung das Vorliegen polyzystischer Ovarien (PCO) abgeklärt werden [27, 28].

---

### Behandlung der androgenetischen Alopezie

---

Sowohl für Frauen als auch für Männer stehen zahlreiche angeblich haarwuchsfördernde Substanzen zur Verfügung. Zu den meisten Präparaten, in denen solche Substanzen enthalten sind, liegen jedoch entweder keine oder keine ausreichenden klinisch-wissenschaftlichen Daten zur Wirksamkeit vor. Wissenschaftlich gut dokumentiert sind lediglich die systemische Therapie mit Finasterid 1 mg Tabletten bei Männern (Propecia® und verschiedene Generika; Tagesdosis ein Milligramm) sowie die topische Therapie mit Minoxidil-Lösung (Regaine® 5% Männer beziehungsweise Regaine® 2% Frauen; jeweils zweimal täglich ein Milliliter).

### Behandlung von Männern

Die verschreibungspflichtigen Finasterid 1 mg Tabletten sind nur zur Behandlung der androgenetischen Alopezie des Mannes zugelassen. Finasterid hemmt die 5 $\alpha$ -Reduktase Typ II und

damit die Bildung von DHT, das für die androgenetische Alopezie entscheidende Androgen [15, 16]. Bei täglicher Einnahme von einem Milligramm Finasterid kommt es zu einer etwa 70-prozentigen Absenkung der Serum-DHT-Spiegel [29]. Die klinische Wirksamkeit von Finasterid 1 mg Tabletten wurde in einer fünfjährigen Multicenter-Studie an 1.553 Männern zwischen 18 und 41 Jahren mit aktiver androgenetischer Alopezie nachgewiesen [29]. Eine weitere Studie mit Finasterid 1 mg Tabletten belegte auch bei Männern zwischen 41 und 60 Jahren eine gute Wirksamkeit [30].

Nebenwirkungen sind bei der Finasterid-Therapie selten. Bei ein bis zwei Prozent der behandelten jüngeren Männer (18 bis 40 Jahre) kommt es zur Abschwächung von Libido und Potenz [29]. In seltenen Fällen wurde auch das Auftreten von Gynäkomastien berichtet. Statistisch nicht relevant, die Patienten jedoch sehr beunruhigend, sind Berichte über eingeschränkte Fertilität [31] und das Auftreten von Mammarkarzinomen [32].

Minoxidil wurde ursprünglich als orales Antihypertonikum entwickelt. Bei einigen Anwendern kam es als Nebenwirkung zu einer ausgeprägten Hypertrichose [33]. Daraufhin wurde in einer Reihe klinischer Studien die Wirksamkeit von äußerlich anzuwendenden Minoxidil-Lösungen bei der androgenetischen Alopezie untersucht [34–38]. 1988 wurde zur Behandlung der androgenetischen Alopezie des Mannes eine fünfprozentige Minoxidil-Lösung (Rogaine®) als erstes Haarwuchsmittel in den USA zugelassen. Mittlerweile ist auch in Deutschland eine fünfprozentige Minoxidil-Lösung (Regaine® 5% Männer) rezeptfrei in Apotheken erhältlich.

Als Wirkmechanismus von Minoxidil am Haarfollikel wird unter anderem eine Verbesserung der Mikrozirkulation im Bereich der dermalen Papille vermutet, zum Beispiel durch örtliche Er-

höhung des vascular endothelial growth factors (VEGF) und der Prostaglandinsynthese [39, 40]. Wie mehrere Studien zeigen, ermöglicht Minoxidil bei Männern eine wirksame Therapie der androgenetischen Alopezie [34, 35], wobei die fünfprozentige Minoxidil-Lösung der zweiprozentigen überlegen ist [36, 37].

Sowohl Finasterid 1 mg Tabletten als auch die fünfprozentige Minoxidil-Lösung vermögen bei etwa 80 bis 90 Prozent der behandelten Männer den Haarausfall zu stoppen. Bei etwa der Hälfte der Behandelten kommt es sogar zu einer sichtbaren Verdichtung der Kopfbehaarung. Beide Mittel gelten als sogenannte „Lifestyle-Arzneimittel“ und werden deshalb trotz ihrer belegten Wirksamkeit von den gesetzlichen Krankenkassen nicht erstattet.

Bei Männern mit weiter fortgeschrittenem Haarausfall kommt auch eine Eigenhaartransplantation in Frage. Dieser Eingriff wird in örtlicher Betäubung durchgeführt. Dabei werden Haare vom Hinterkopf operativ entnommen und nach vorne transplantiert [41, 42]. Der Eingriff muss jedoch von einem erfahrenen Spezialisten ausgeführt werden, sonst können die Ergebnisse unbefriedigend sein. Eine Eigenhaartransplantation kostet je nach Ausdehnung mehrere Tausend Euro.

## Behandlung von Frauen

Bei der Therapie der androgenetischen Alopezie der Frau kommen verschiedene Mittel mit unterschiedlichen Wirkstärken zur Anwendung. Beliebt sind immer noch örtlich angewendete 17- $\alpha$ - oder 17- $\beta$ -Östrogen-Lösungen. Fertigpräparate, die 17- $\alpha$ -Östradiol (Alfatradiol) enthalten, sind Ell-Cranell® alpha und Pantostin® Lösung. Obwohl es der Name nahe legt, haben diese Mittel keine östrogenartigen Eigenschaften. In einer Vergleichsstudie wurde Alfatradiol bei der androgenetischen Alopezie für nicht



wirksam befunden [43]. Auch für Haarwässer mit biologisch aktiven 17- $\beta$ -Östrogenen (zum Beispiel Alpicort® F oder Crinohermal® fem) liegen zur Wirksamkeit keine Studiendaten vor, die modernen wissenschaftlichen Ansprüchen genügen.

Plausibler ist die Gabe von systemischen Hormonpräparaten. Da bei Frauen die Androgene häufig Ursache oder zumindest potenter Trigger von hyperandrogenämischen dermatologischen Symptomen sind, bietet sich zumindest additiv ein endokrinologischer Therapieansatz mit dem Ziel einer Absenkung des Androgeneinflusses an. Bevorzugt zum Einsatz kommen hier kombinierte Hormonpräparate mit einem Östrogen und einem antiandrogen wirksamen Gestagen.

Die Wirksamkeit dieser Kombinationspräparate basiert auf folgenden Faktoren:

1. Suppression der hypothalamisch-hypophysär-gonadotropen Achse und damit der androgenproduzierenden Ovarien.
2. Stimulation des sexualhormonbindenden Globulins (SHBG) durch Ethinylestradiol (EE). Durch diesen Effekt kommt es zur vermehrten Bindung des freien Testosterons und zur Absenkung des sogenannten „Freien Androgen Index“ (FAI).
3. Blockade der Androgenrezeptoren durch antiandrogen wirksame Gestagene (Cyproteronacetat, Dienogest, Drospirenon, Chlormadinonacetat).

Bei unbefriedigendem Ansprechen lohnt es sich, Hormonkontrollen vorzunehmen, um über etwaige Dosisanpassungen entscheiden zu können. So wurde zum Beispiel in einer größeren Fallserie eine relativ gute Wirkung mit hoch dosiertem Cyproteronacetat (50 beziehungsweise 100 Milligramm pro Tag) beobachtet [44]. Hierbei wäre jedoch auf eine zuverlässige Kontrazeption

zu achten.

Einige Cyproteronacetat- und Chlormadinonacetat-haltige Originalpräparate sind bei androgenetischer Alopezie zugelassen (Tabelle, Seite 7). Gleiches gilt, bis auf wenige Ausnahmen, auch für entsprechende Generika. Ebenfalls bei androgenetischer Alopezie wirksam, aber nicht für diese Indikation zugelassen sind das Dienogest-haltige Kontrazeptivum Valette®, die Drospirenon-haltigen Kontrazeptiva Yasmin® (30  $\mu$ g EE), Petibelle® (30  $\mu$ g EE), Yasminelle®, Aida® und YAZ® (jeweils 20  $\mu$ g EE) sowie die Chlormadinonacetat-haltigen Kontrazeptiva Belara® und Enriqa®.

Der 5 $\alpha$ -Reduktase-Hemmer Finasterid ist zur Behandlung von Frauen nicht zugelassen. Kürzlich erschienen jedoch Fallberichte [45] und eine größere Fallserie [46], wonach auch Frauen von einer systemischen Finasterid-Therapie profitieren können. Verwendet wurden bei diesen Untersuchungen Finasterid-Dosen von 1,25, 2,5 und 5,0 Milligramm pro Tag. Aufgrund der feminisierenden Effekte von Finasterid auf männliche Feten muss begleitend eine sichere Kontrazeption durchgeführt werden. Ob die beobachteten positiven Effekte eine Anwendung im individuellen Heilversuch, also außerhalb der Zulassung, rechtfertigen, muss im Einzelfall entschieden werden.

Die wohl wirksamste Therapie gegen die androgenetische Alopezie der Frau ist die zweiprozentige Minoxidil-Lösung, die wie die fünfprozentige Minoxidil-Lösung für Männer rezeptfrei in Apotheken erhältlich ist. Die gute Wirksamkeit der zweiprozentigen Minoxidil-Lösung wurde in mehreren kontrollierten klinischen Studien belegt [34, 38, 43, 47]. Mit ihr kann die Progression der androgenetischen Alopezie bei 80 bis 90 Prozent der Frauen gestoppt werden; etwa 50 Prozent der Frauen beobachten sogar eine Zunahme der Haardichte.

Tabelle: Zur Therapie der androgenetischen Alopezie zugelassene systemische Hormonpräparate (Auswahl)

Präparat (Original)	Wirkstoffe (Menge in Klammern)	Zugelassene Indikationen (gekürzt)	Anmerkungen
Androcur® 10	Cyproteronacetat (10 mg)	Ausgeprägte Androgenisierungserscheinungen bei der Frau, darunter auch mittlere bis schwere Formen von Hirsutismus oder androgenetischer Alopezie	Geht in der Monotherapie häufig mit Blutungsstörungen und Mastodynien einher. Da unter Androcur® keine Schwangerschaft auftreten darf, muss forensisch für zusätzliche Kontrazeption gesorgt werden. Häufig wird Androcur® als Ergänzung zu Diane® 35 gegeben, weil dann die Blutungsstörungen nicht so ausgeprägt sind.
Diane®-35	Cyproteronacetat (2 mg) Ethinylestradiol (0,035 mg)	Androgenabhängige Krankheiten bei Frauen, darunter auch androgenetische Alopezie und leichtere Formen von Hirsutismus	Obwohl das Arzneimittel auch empfängnisverhütend wirkt, sollte es gemäß Herstellerangabe nicht ausschließlich zur Empfängnisverhütung, sondern nur bei Frauen mit androgenabhängigen Krankheitsbildern zum Einsatz kommen.
Neo-Eunomin®	Chlormadinonacetat (1 mg / 2 mg) Ethinylestradiol (0,05 mg)	Hormonale Kontrazeption für Frauen, bei denen unter Mikropillen Zwischenblutungen auftreten; gleichzeitig zur Behandlung von Akne, Seborrhoea oleosa, androgenetischer Alopezie und Hirsutismus	Sowohl zur Kontrazeption als auch zur Therapie hyperandrogenämischer Symptome zugelassen.

Während die Wirksamkeit der zwei- und der fünfprozentigen Lösung bei Frauen ähnlich ist, wurde unter Anwendung der zweiprozentigen Lösung die Nebenwirkung „Hypertrichose“ (siehe unten) seltener beobachtet [38]. Deshalb ist für Frauen die zweiprozentige Lösung in Verkehr gebracht worden.

#### Nebenwirkungen der topischen Minoxidil-Therapie

Eine häufige und bei fehlender Aufklärung insbesondere Frauen beunruhigende Nebenwirkung der topischen Minoxidil-Therapie ist das sogenannte „Shedding“. Dabei handelt es sich um

einen verstärkten Haarverlust, der etwa vier bis acht Wochen nach Therapiebeginn eintritt. Um diesen Effekt nachvollziehen zu können, muss der Haarzyklus verstanden werden: Jeder Haarfollikel hat eine eigene biologische Uhr, die den Haarzyklus steuert [48]. Er besteht aus einer Wachstumsphase, einer kurzen Übergangsphase und einer Ruhephase.

Die Wachstumsphase (Anagen) dauert meist etwa zwei bis sechs Jahre. Dabei wächst das Haar etwa 0,3 Millimeter pro Tag beziehungsweise einen Zentimeter pro Monat. Die Wachstumsphase wird von einer sehr kurzen Übergangsphase (Katagen) beendet. In ihr kommt es innerhalb von ein bis zwei Wochen zu morphologischen und funktionellen Rückbauvorgängen des Haarfollikels. Zugrunde liegen diesem Vorgang Millionen genau orchestrierter Apoptosen. Abgeschlossen wird der Haarzyklus durch die Ruhephase (Telogen). Hier steckt ein an der Wurzel bereits verhorntes, „abgestorbenes“ Kolbenhaar noch für zwei bis vier Monate in einem Haarfollikel fest, bevor es beim Kämmen oder beim Waschen der Haare ausfällt.

Normalerweise arbeiten die etwa 100.000 Kopfhhaarfollikel völlig unabhängig voneinander. Innerliche oder äußerliche Einflussfaktoren können allerdings Haarfollikel durch vorzeitigen Übergang vom Anagen ins Telogen synchronisieren und so nach zwei bis vier Monaten einen erfahrbar verstärkten Haarausfall auslösen. Zu diesen Einflussfaktoren gehören unter anderem Hormone, Wachstumsfaktoren, Medikamente und Geburten. So weisen fast alle Frauen etwa zwei bis vier Monate nach einer Geburt einen etwa zwei Monate dauernden deutlich verstärkten Haarausfall auf, der „postpartales Effluvium“ genannt wird. Auch haben manche Menschen periodisch verstärkten Haarausfall, vor allem im Herbst [49].

Ursache des „Sheddings“ unter der topischen

Minoxidil-Therapie ist die erwünschte Wachstumsstimulation ruhender Haarfollikel: Durch Minoxidil wird bei vielen ruhenden Telogenhaarfollikeln früher als sonst eine neue Anagenphase initiiert. Dadurch wird das noch in der Kopfhaut steckende Telogenhaar vom nachwachsenden Anagenhaar beschleunigt aus dem Follikel „herausgeschoben“.

Geschieht dies gleichzeitig bei Hunderten von Haaren, bemerken Betroffene vorübergehend einen verstärkten täglichen Haarausfall. Das „Shedding“ ist also ein Zeichen für ein besonders gutes Ansprechen der Haare auf die Therapie mit Minoxidil-Lösung. Eine entsprechende Aufklärung der Patienten durch Arzt und Apotheker ist essentiell. Anderenfalls besteht die Gefahr, dass die Therapie aufgrund des verstärkten Haarausfalls vorzeitig abgebrochen wird.

Bei Frauen mediterranen Hauttyps kann es unter der äußerlichen Anwendung von Minoxidil zu Hypertrichose, insbesondere auf der Stirn und im Gesicht, kommen [50, 51]. Diese Nebenwirkung ist allerdings reversibel, so dass sie bei Frauen mit großem Leidensdruck nach gründlicher Aufklärung in Kauf genommen werden kann. Andere Nebenwirkungen der topischen Minoxidil-Therapie sind bei etwa fünf Prozent der Frauen Juckreiz und Rötung der Kopfhaut [52]. Sehr selten wird auch über Herzklopfen und Unruhegefühl berichtet, doch lässt sich diese von der systemischen Minoxidil-Therapie bekannte Nebenwirkung bei topischer Anwendung pharmakologisch-hämodynamisch nicht erklären.

---

### Beratung in der Apotheke

---

Die Apotheke ist heute für viele Menschen mit androgenetischer Alopezie eine wichtige Anlaufstelle. Um diesen Menschen eine mögliche Problemlösung aufzeigen zu können, muss der Apotheker über die Pathogenese, das klinische



Bild sowie über die für wirksam befundenen Therapiemaßnahmen der androgenetischen Alopezie hinreichend informiert sein.

Da der Apotheker die Diagnose nicht überprüfen kann, die für wirksam befundenen Arzneimittel allesamt langfristig angewandt werden müssen und zum Teil verschreibungspflichtig sind, sollte er dem Betroffenen möglichst dazu raten, sich zur weiteren Abklärung an einen auf dem Gebiet des Haarausfalls spezialisierten Arzt – in der Regel an einen Dermatologen – zu wenden. Ärzte und Kliniken, die Erfahrungen auf dem Gebiet der Diagnostik und Therapie von Haarerkrankungen haben, sind zum Beispiel unter den Websites [www.trichocare.de](http://www.trichocare.de) und [www.haarerkrankungen.de](http://www.haarerkrankungen.de) zu finden.

Sollte sich der Betroffene von der im Sinne eines interdisziplinären Managements sinnvollen Empfehlung einer ärztlichen Abklärung nicht überzeugen lassen und unbedingt einen Selbstbehandlungsversuch ohne vorherigen Arztbesuch durchführen wollen, kann der Apotheker, sofern er sein Empfehlungsverhalten an den Kriterien der evidenzbasierten Medizin orientiert, Frauen die zweiprozentige und Männern die fünfprozentige Minoxidil-Lösung empfehlen. Alle anderen verfügbaren Präparate sind entweder verschreibungspflichtig oder wurden nicht hinlänglich auf Wirksamkeit geprüft beziehungsweise nicht für wirksam befunden. Letzteres gilt insbesondere für die zahlreichen zur Anwendung bei Haarausfall angebotenen kosmetischen Mittel.

Zur Sicherung der Therapietreue sollte der Apotheker bei Abgabe von Minoxidil-Lösung über das Phänomen des „Sheddings“ ebenso informieren wie darüber, dass Männer die fünfprozentige Lösung mindestens acht Wochen und Frauen die zweiprozentige Lösung mindestens drei bis vier Monate lang zweimal täglich anwenden müssen, bevor ein Effekt erwartet

werden kann. Außerdem sollte auf die Angaben in der jeweiligen Fachinformation hingewiesen werden, wonach die Präparate auf die trockene Kopfhaut der betroffenen Bereiche aufzutragen sind und nach der Applikation mindestens vier Stunden gewartet werden sollte, bevor Kopfhaut oder Haare angefeuchtet werden können.

Die Beratung sollte des Weiteren beinhalten, dass es sich bei der Therapie der androgenetischen Alopezie immer um eine Dauertherapie handelt und Therapiepausen zu vermeiden sind. Häufig kommt es im Laufe jahrelanger Therapie zu Perioden verstärkten Haarausfalls, die von dem anlagebedingten Haarausfall unabhängig sind. Im Sinne einer optimalen Patientenführung ist im Bedarfsfall der Unterschied zwischen diffusem Effluvium und anlagebedingtem Haarausfall zu erläutern, um Therapieabbrüche aus Fehlinterpretation zu vermeiden.

---

## Literatur

---

1. Hoffmann R: Androgenetische Alopezie. *Hautarzt* 55 (2004) 89-111
2. Severi G, Sinclair R, Hopper JL, English DR, McCredie MR, Boyle P, Giles GG: Androgenetic alopecia in men aged 40-69 years: prevalence and risk factors. *Br J Dermatol* 149 (2003) 1207-1213
3. Birch MP, Messenger JF, Messenger AG: Hair density, hair diameter and the prevalence of female pattern hair loss. *Br J Dermatol* 144 (2001) 297-304
4. Cash T: The psychosocial consequences of androgenetic alopecia: a review of the research literature. *Br J Dermatol* 141 (1999) 398-405
5. Niemeier V, Harth W, Kupfer J, Mayer K, Linse R, Schill WB, Gieler U: Prävalenz psychosomatischer Charakteristika in der Dermatologie.

Hautarzt 53 (2002) 471-477

6. Levy-Nissenbaum E, Bar-Natan M, Frydman M, Pras E: Confirmation of the association between male pattern baldness and the androgen receptor gene. *Eur J Dermatol* 15 (2005) 339-340

7. Ellis JA, Stebbing M, Harrap SB: Polymorphism of the androgen receptor gene is associated with male pattern baldness. *J Invest Dermatol* 116 (2001) 452-455

8. Nyholt DR, Gillespie NA, Heath AC, Martin NG: Genetic basis of male pattern baldness. *J Invest Dermatol* 121 (2003) 1561-1564

9. Hayes VM, Severi G, Eggleton SA, Padilla EJ, Southey MC, Sutherland RL, Hopper JL, Giles GG: The E211 G>A androgen receptor polymorphism is associated with a decreased risk of metastatic prostate cancer and androgenetic alopecia. *Cancer Epidemiol Biomarkers Prev* 14 (2005) 993-996

10. Hillmer AM, Hanneken S, Ritzmann S, Becker T, Freudenberg J, Brockschmidt FF, Flaquer A, Freudenberg-Hua Y, Jamra RA, Metzen C, Heyn U, Schweiger N, Betz RC, Blaumeiser B, Hampe J, Schreiber S, Schulze TG, Hennies HC, Schumacher J, Propping P, Ruzicka T, Cichon S, Wienker TF, Kruse R, Nöthen MM: Genetic variation in the human androgen receptor gene is the major determinant of common early-onset androgenetic alopecia. *Am J Hum Genet* 77 (2005) 140-148

11. Sawaya ME, Shalita AR: Androgen receptor polymorphisms (CAG repeat lengths) in androgenetic alopecia, hirsutism, and acne. *J Cutan Med Surg* 3 (1998) 9-15

12. Westberg L, Baghaei F, Rosmond R, Hellstrand M, Landen M, Jansson M, Holm G, Bjorn-

torp P, Eriksson E: Polymorphisms of the androgen receptor gene and the estrogen receptor beta gene are associated with androgen levels in women. *J Clin Endocrinol Metab* 86 (2001) 2562-2568

13. Sawaya ME, Price VH: Different levels of 5 $\alpha$ -reductase type I and II, aromatase, and androgen receptor in hair follicles of women and men with androgenetic alopecia. *J Invest Dermatol* 109 (1997) 296-300

14. Wolff H, Kunte C: Die androgenetische Alopezie des Mannes - Pathogenese und Therapie. *Z Hautkr* 74 (1999) 201-208

15. Hamada K, Thornton MJ, Laing I, Messenger AG, Randall VA: The metabolism of testosterone by dermal papilla cells cultured from human pubic and axillary hair follicles concurs with hair growth in 5 $\alpha$ -reductase deficiency. *J Invest Dermatol* 106 (1996) 1017-1022

16. Imperato-McGinley J, Guerrero L, Gautier T, Peterson RE: Steroid 5 $\alpha$ -reductase deficiency in men: an inherited form of male pseudohermaphroditism. *Science* 186 (1974) 1213-1215

17. Whiting DA: Possible mechanisms of miniaturization during androgenetic alopecia or pattern hair loss. *J Am Acad Dermatol* 45 (2001) 81-86

18. Hoffmann R: TrichoScan, a GCP-validated tool to measure hair growth. *J Eur Acad Dermatol Venereol* 22 (2008) 132-134; author reply 34-35

19. Hamilton JB: Patterned loss of hair in man: types and incidence. *Ann NY Acad Sci* 53 (1951) 708-728

20. Norwood OT: Male pattern baldness: classification and incidence. *South Med J* 68 (1975)

1359-1365

21. Tosti A, Lorizzo M, Piraccini BM: Androgenetic alopecia in children: report of 20 cases. *Br J Dermatol* 152 (2005) 556-559
22. Ludwig E: Classification of the types of androgenetic alopecia (common baldness) occurring in the female sex. *Br J Dermatol* 97 (1977) 247-254
23. Orfanos CE, Adler YD, Zouboulis CC: The SAHA syndrome. *Horm Res* 54 (2000) 251-258
24. Camacho FM: SAHA syndrome: female androgenetic alopecia and hirsutism. *Exp Dermatol* 8 (1999) 304-305
25. Fischer TW: Alopezien – Diagnostisches und therapeutisches Management. *Akt Dermatol* 34 (2008) 209-225
26. Van Neste D, Fuh V, Sanchez-Pedreno P, Lopez-Bran E, Wolff H, Whiting DA: Finasteride increases anagen hair in men with androgenetic alopecia. *Br J Dermatol* 143 (2000) 804-810
27. Ehrmann DA: Polycystic ovary syndrome. *N Engl J Med* 352 (2005) 1223-1236
28. Rosenfield RL: Clinical practice. Hirsutism. *N Engl J Med* 353 (2005) 2578-2588
29. The Finasteride Male Pattern Hair Loss Group: Long-term (5-year) multinational experience with finasteride 1 mg in the treatment of men with androgenetic alopecia. *Eur J Dermatol* 12 (2002) 38-49
30. Whiting DA, Olsen EA, Savin R, Halper L, Rodgers A, Wang L, Hustad C, Palmisano J: Efficacy and tolerability of finasteride 1 mg in men aged 41 to 60 years with male pattern hair loss. *Eur J Dermatol* 13 (2003) 150-160
31. Liu KE, Binsaleh S, Lo KC, Jarvi K: Propecia-induced spermatogenic failure: a report of two cases. *Fertil Steril* 90 (2008) 849, e17-19
32. Lee SC, Ellis RJ: Male breast cancer during finasteride therapy. *J Natl Cancer Inst* 96 (2004) 338-339
33. Ryckmanns F: Hypertrichose durch Minoxidil. *Hautarzt* 31 (1980) 205-206
34. De Groot A, Nater JP, Herxheimer A: Minoxidil: Hope for the bald? *Lancet* 329 (1987) 1019-1022
35. Olsen EA, DeLong ER, Weiner MS: Long-term follow-up of men with male pattern baldness treated with topical minoxidil. *J Am Acad Dermatol* 16 (1987) 688-695
36. Price VH, Menefee E, Strauss PC: Changes in hair weight and hair count in men with androgenetic alopecia, after application of 5% and 2% topical minoxidil, placebo, or no treatment. *J Am Acad Dermatol* 41 (1999) 717-721
37. Olsen EA, Dunlap FE, Funicella T, Koperski JA, Swinehart JM, Tschien EH, Trancik RJ: A randomized clinical trial of 5% topical minoxidil versus 2% topical minoxidil and placebo in the treatment of androgenetic alopecia in men. *J Am Acad Dermatol* 47 (2002) 377-385
38. Lucky AW, Piacquadio DJ, Ditre CM, Dunlap F, Kantor I, Pandya AG, Savin RC, Tharp MD: A randomized, placebo-controlled trial of 5% and 2% topical minoxidil solutions in the treatment of female pattern hair loss. *J Am Acad Dermatol* 50 (2004) 541-553
39. Lachgar S, Charveron M, Gall Y, Bonafe JL: Minoxidil upregulates the expression of vascular endothelial growth factor in human hair dermal papilla cells: *Br J Dermatol* 138 (1998) 407-411

40. Messenger AG, Rundegren J: Minoxidil: mechanisms of action on hair growth. *Br J Dermatol* 150 (2004) 186-194
41. Unger W: *Hair Transplantation*, 3rd Edition. Marcel Dekker Inc, New York, 1995
42. Halsner U: Eigenhaartransplantation – Punch Technik. *Kosmet Med* 21 (2000) 16-18
43. Blume-Peytavi U, Kunte C, Krisp A, Garcia Bartels N, Ellwanger U, Hoffmann R: Vergleich der Wirksamkeit und Sicherheit von Minoxidil und Alfatradiol bei der topischen Behandlung der androgenetischen Alopezie der Frau. *J Dtsch Dermatol Ges* 5 (2007) 391-395
44. Sinclair R, Wewerinke M, Jolley D: Treatment of female pattern hair loss with oral anti-androgens. *Br J Dermatol* 152 (2005) 466-473
45. Trüeb RM: Finasteride treatment of patterned hair loss in normoandrogenic postmenopausal women. *Dermatology* 209 (2004) 202-207
46. Iorizzo M, Vincenzi C, Voudouris S, Piraccini BM, Tosti A: Finasteride treatment of female pattern hair loss. *Arch Dermatol* 142 (2006) 298-302
47. Savin RC: Use of topical minoxidil in the treatment of male pattern baldness. *J Am Acad Dermatol* 16 (1987) 696-704
48. Paus R, Cotsarelis G. The biology of hair follicles. *N Engl J Med* 341 (1999) 491-497
49. Courtois M, Loussouarn G, Hourseau S, Grollier JF: Periodicity in the growth and shedding of hair. *Br J Dermatol* 134 (1996) 47-54
50. Peluso AM, Misciali C, Vincenzi C, Tosti A: Diffuse hypertrichosis during treatment with 5% topical minoxidil. *Br J Dermatol* 136 (1997) 118-120

51. Dawber RP, Rundegren J: Hypertrichosis in females applying minoxidil topical solution and in normal controls. *J Eur Acad Dermatol Venereol* 17 (2003) 271-275

52. Friedman ES, Friedman PM, Cohen DE, Washenik K: Allergic contact dermatitis to topical minoxidil solution: Etiology and treatment. *J Am Acad Dermatol* 46 (2002) 309-312

---

## Verfahren zur Konsensbildung

---

Die Stellungnahme wurde im Auftrag des Vorstands der Gesellschaft für Dermopharmazie erarbeitet und gibt das Ergebnis eines interdisziplinären Konsensfindungsprozesses wieder, an dem folgende Experten mitgearbeitet haben:

- Professor Dr. med. Hans Wolff, Klinik und Poliklinik für Dermatologie und Allergologie, Ludwig-Maximilians-Universität München (federführender Autor)
- Priv.-Doz. Dr. med. Kai J. Bühling, Klinik und Poliklinik für Gynäkologie, Universitätsklinikum Hamburg-Eppendorf
- Priv.-Doz. Dr. med. Tobias Fischer, Klinik für Dermatologie und Venerologie, Universitätsklinikum Schleswig-Holstein, Lübeck
- Prof. Dr. med. Hans Christian Korting, Klinik und Poliklinik für Dermatologie und Allergologie, Ludwig-Maximilians-Universität München
- Apotheker Dr. rer. nat. Joachim Kresken, Irmgardis-Apotheke, Viersen
- Dr. med. Christian Kunte, Klinik und Poliklinik für Dermatologie und Allergologie, Ludwig-Maximilians-Universität München
- Apothekerin Petra Liekfeld, Keltermann-Apotheke, Saarbrücken
- Dipl.-Biol. Dr. rer. nat. Claudia Schöllmann, Königswinter
- Dr. med. Uwe Schwichtenberg, Praxis für Dermatologie, Bremen